病理組織細胞検査学実習

８班

標本化･染色した臓器

- 心臓
- 大動脈

心臓と大動脈の位置（マウス）

心臓と動脈の解剖（ヒト）

- 心臓
- 動脈

心臓の横断面（心房側から）

心臓（HE染色）

- 心室壁

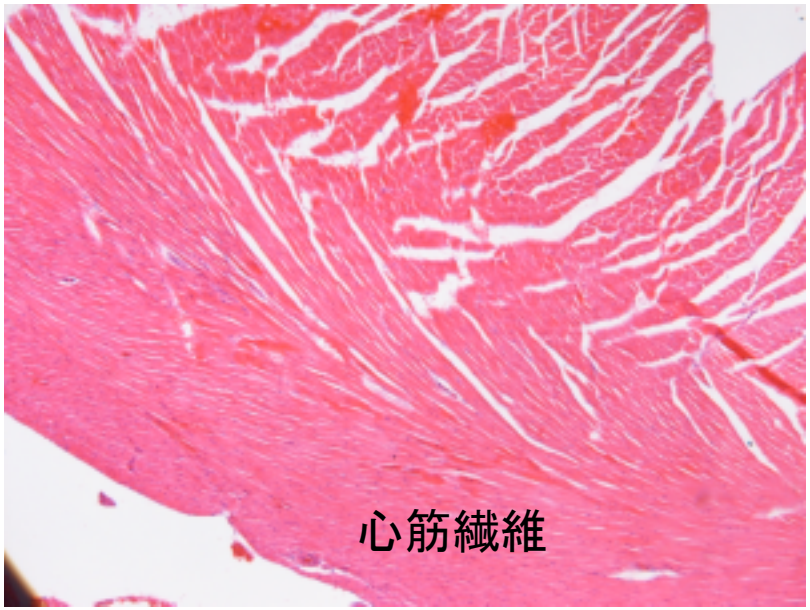

結合組織：桃色
心臓の矢状断面で切断

- 心房・動脈

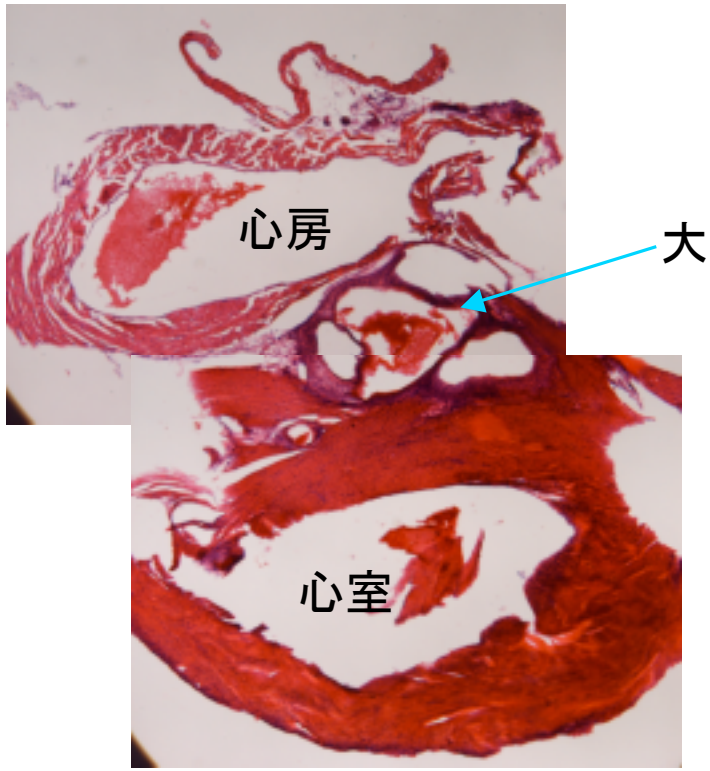

心臓（マッソン・トリクローム染色）

- 冠動脈・心筋
- 弁・心房

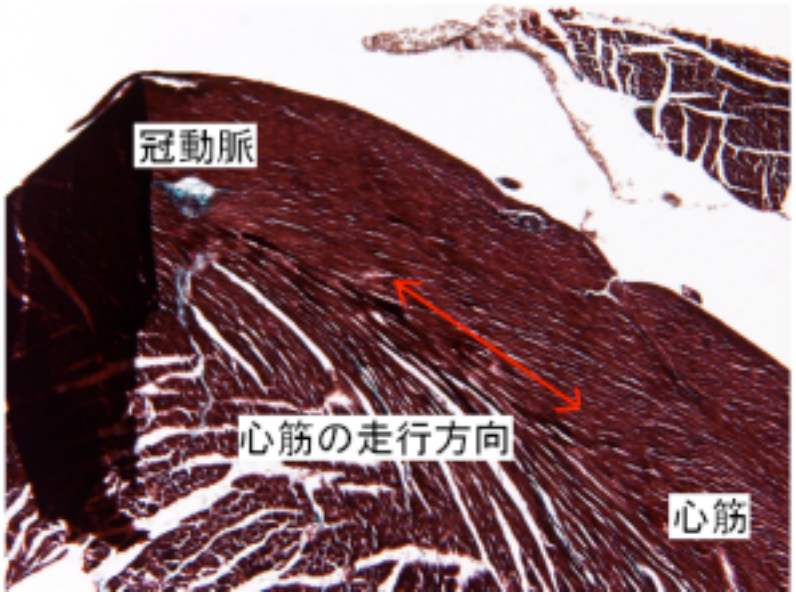

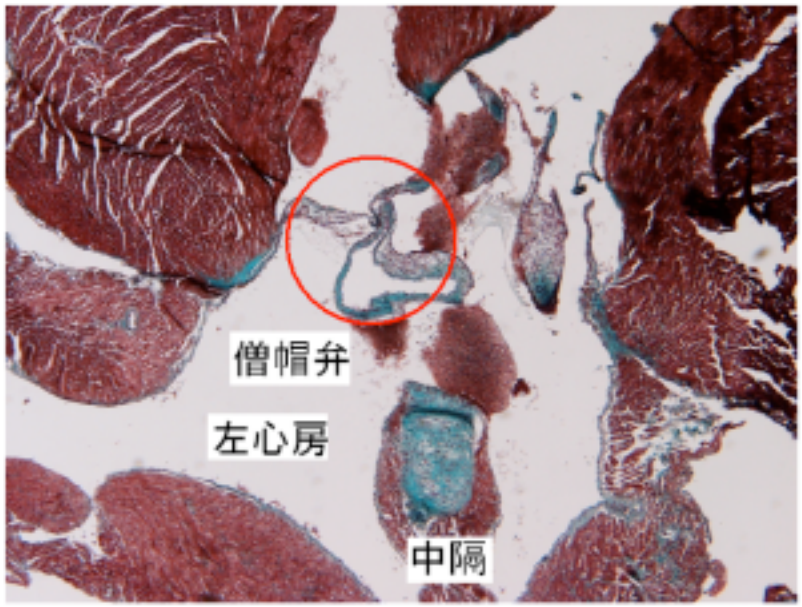

コウゲン繊維：青
筋繊維：赤

大動脈（HE染色）

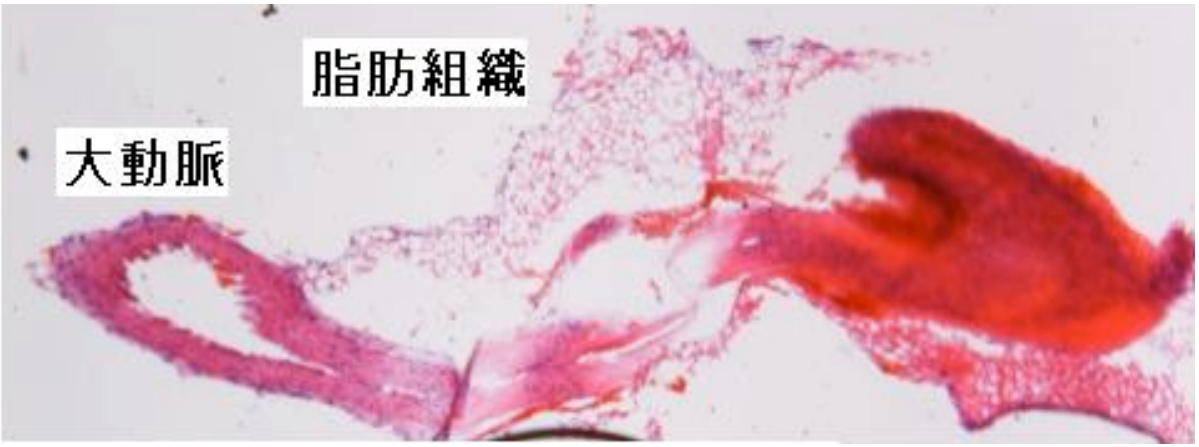

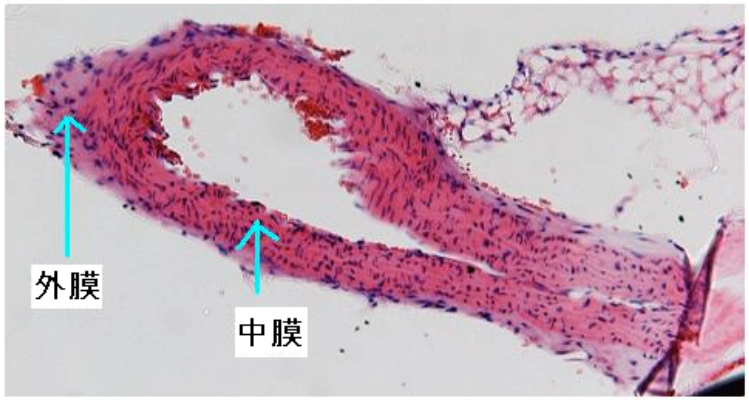

結合組織である外膜が
桃色に染まる。

大動脈（マッソン・トリクローム染色）

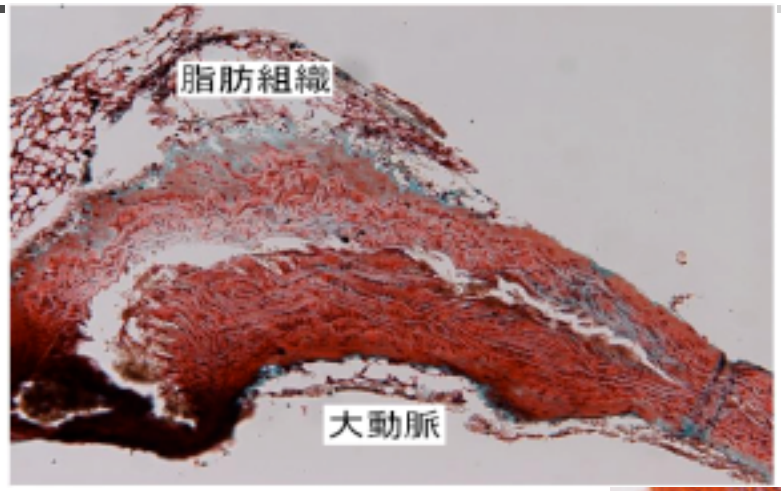

血管外膜を作る膠原繊維が青く染まっている。

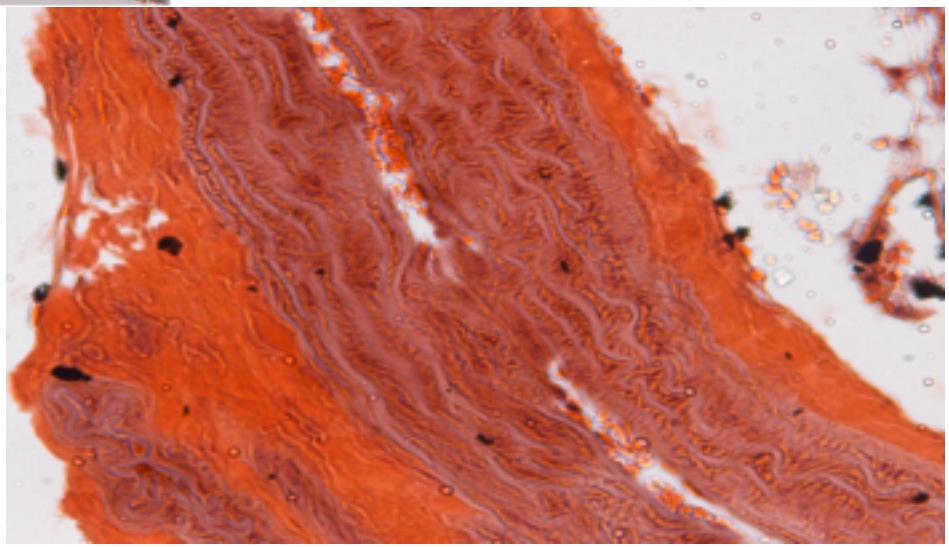

大動脈（免疫染色／抗体A）

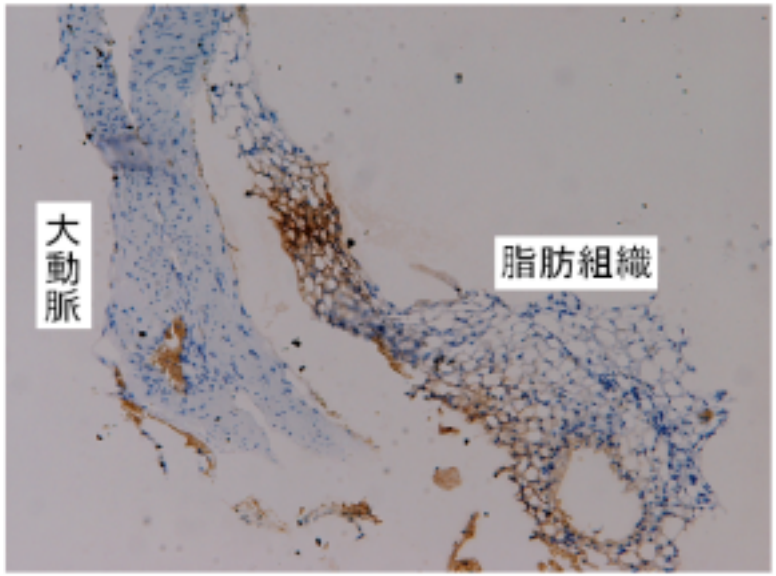

- 抗体A
  keratin

上皮細胞・中皮細胞が染まる。

大動脈（免疫染色／抗体B）

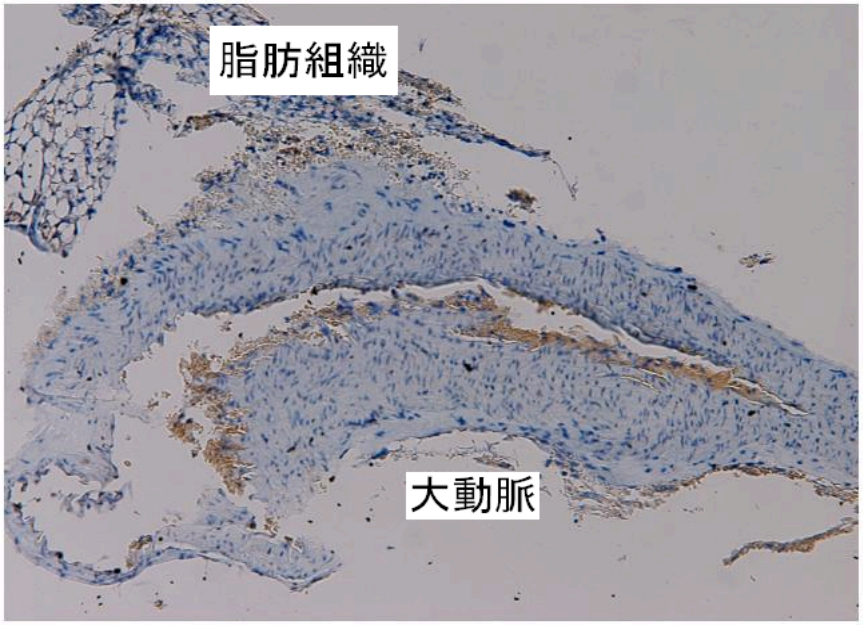

- 抗体B
  desmin
- 染色部位
  平滑筋細胞（中膜）が染まる。