病理学実習（肝臓）

7 班

肝小葉

- 肝小葉は多角柱で，その中軸部を中心静脈が貫いている。

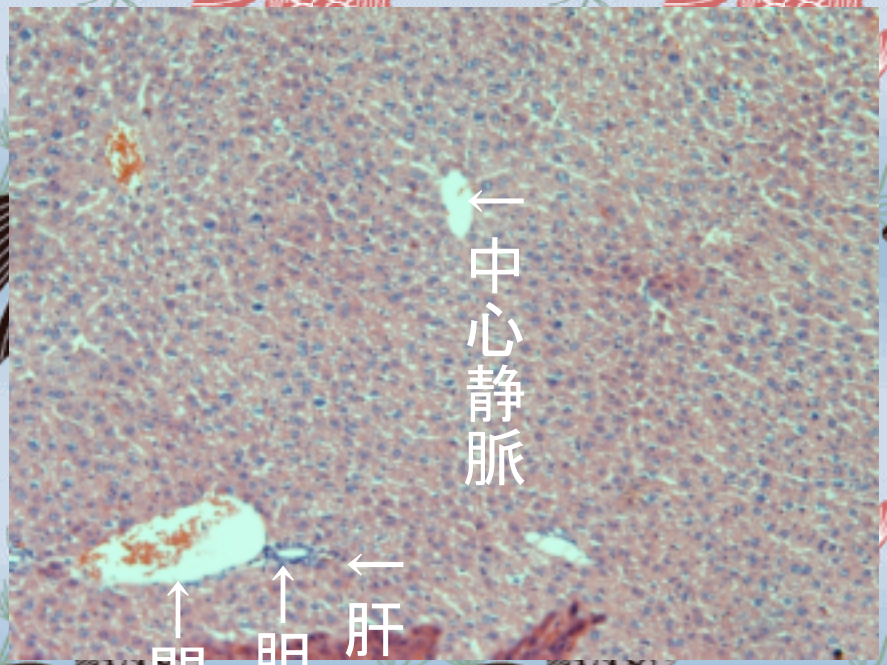

肝中心静脈

HE染色

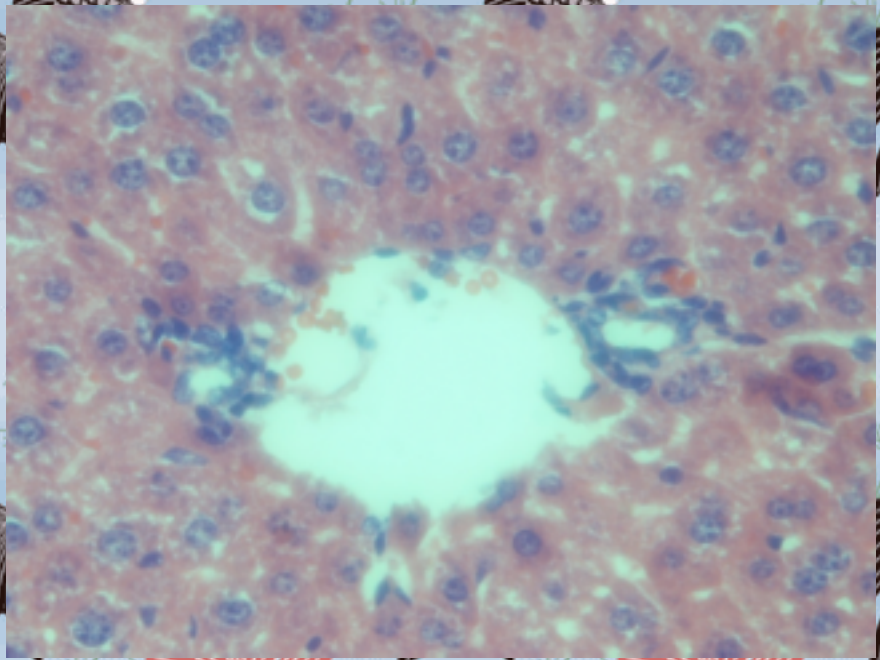

- 肝小葉は中心静脈を中心に放射状に配列する肝細胞板より成り，各肝細胞板の間には洞様毛細血管（類洞）が存在する。

胆管

クッパー細胞

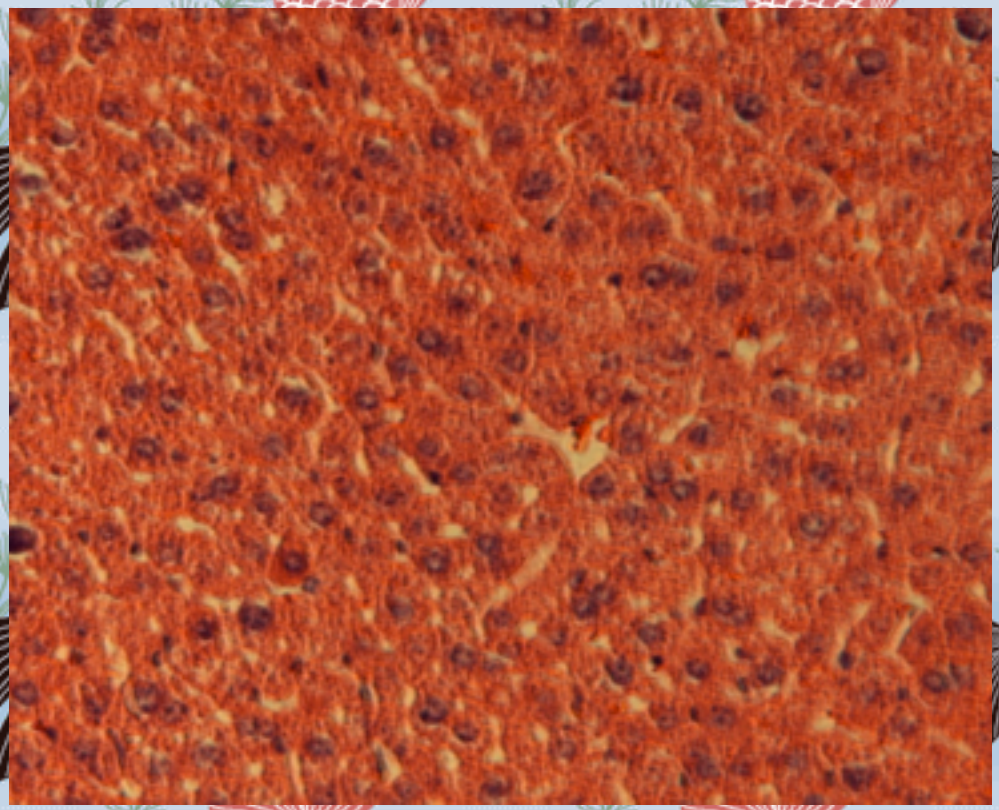

HE染色

- 肝臓内の毛細血管（類洞）に存在するマクロファージである。
- 血液中の有害物質，不要物質を貪食する。

門脈

HE染色

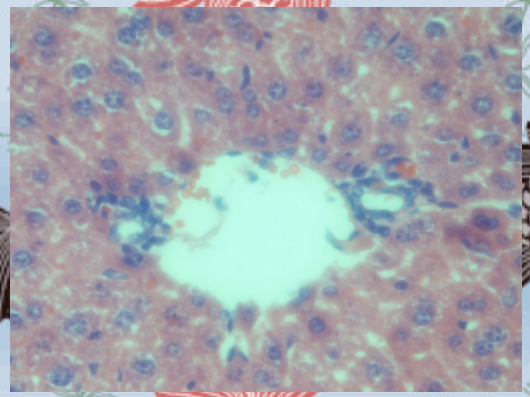

マッソン・トリクローム染色

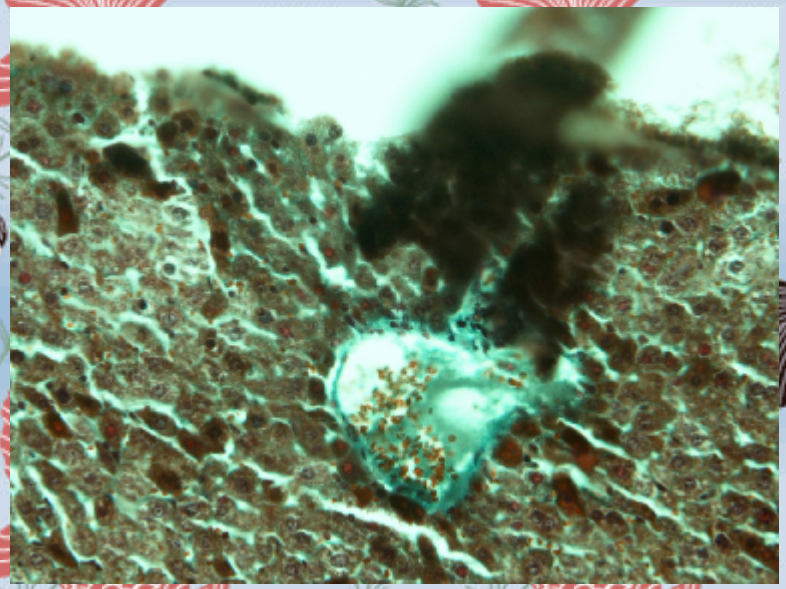

- 門脈は胃，小腸，大腸，脾臓，膵臓からの血液（静脈血）を肝臓に送り込む血管である。
- 門脈は肝臓内で分枝を繰り返し毛細血管となり，これらは再び合流して肝静脈となる。
- 全身からの静脈血→門脈→小葉間静脈→類洞→中心静脈→小葉下静脈→肝静脈 。
- 肝三つ組の同定の理由
- 小葉間結合組織（グリソン鞘）に認める小葉間動脈（腹腔動脈ー肝動脈；栄養血管）→単層扁平上皮
- 小葉間静脈（門脈；機能血管）→単層扁平上皮
- 小葉間胆管→単層立方上皮

免疫染色：抗体Ａ

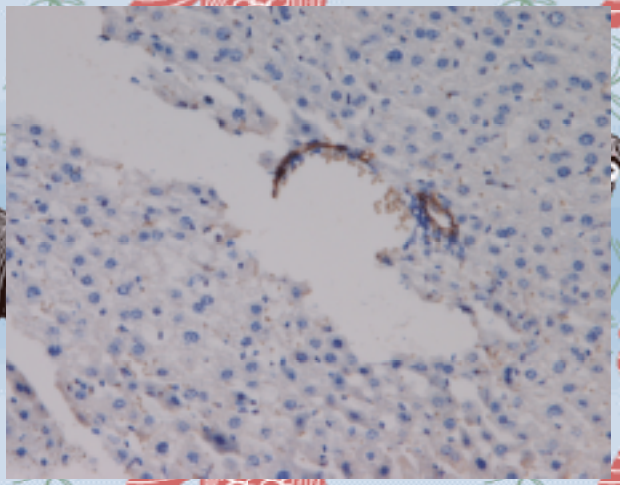

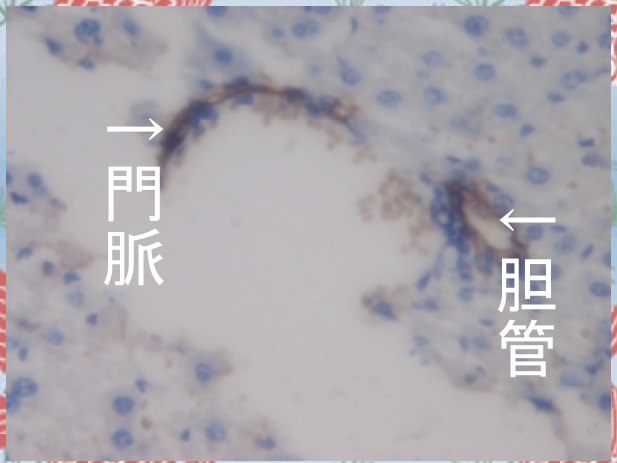

- 濃い茶色に染まっているのは上皮細胞（単層扁平上皮）。
- 千切れているように見えるが，左側は門脈の血管内壁の単層扁平上皮。右側は胆管の単層立方上皮。
- 抗体ＡはＫｅｒａｔｉｎ。

マッソンと免染Aの比較

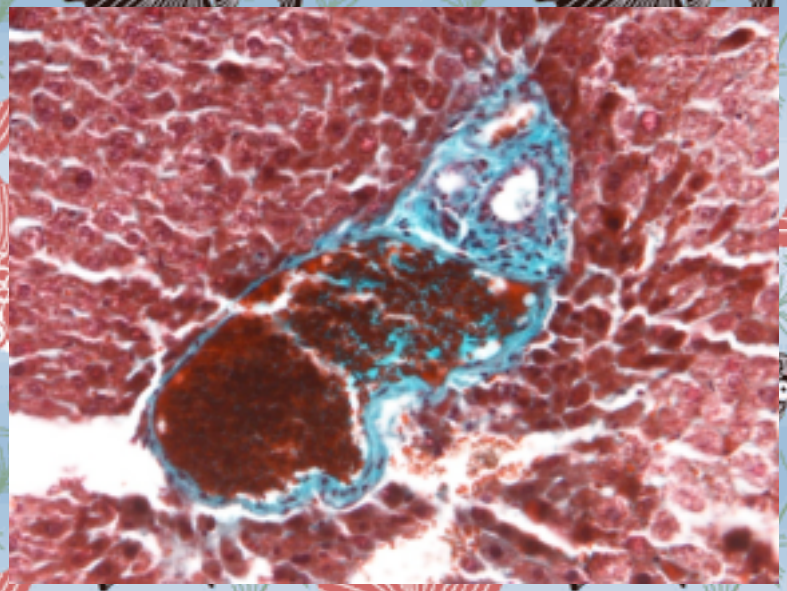

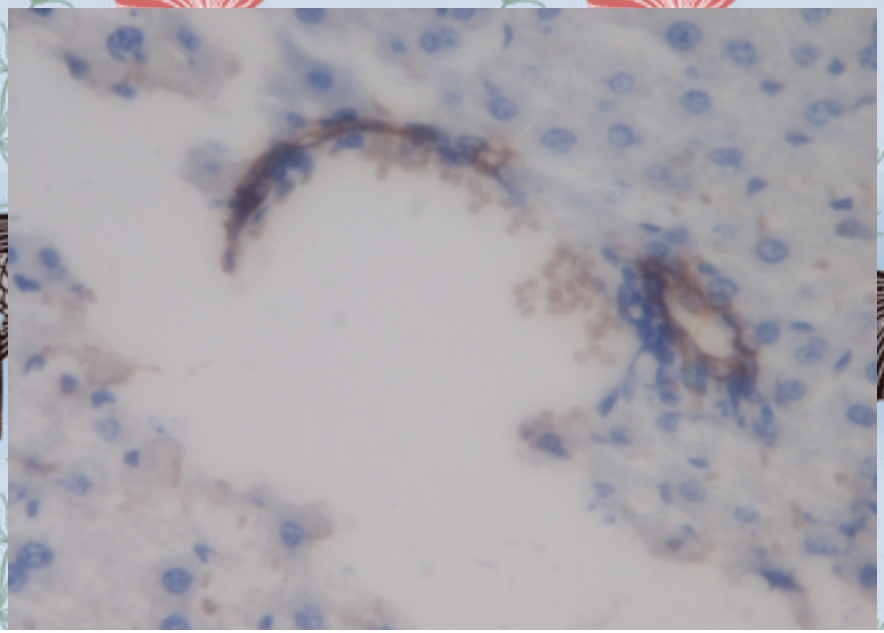

- マッソントリクローム染色では結合組織が青色に染まるが，写真に見られるのは肝三つ組みであり，その間の小葉間結合組織が青色に染まっているのが認められる。
- また，脈の結合組織が青く染色されているのも明確に認められる。
- 免染Aではマッソントリクローム染色と比較すると，結合組織の内側の内皮部分が染まっていることから，抗体Aはケラチンと同定できる。

免疫染色：抗体Ｂ

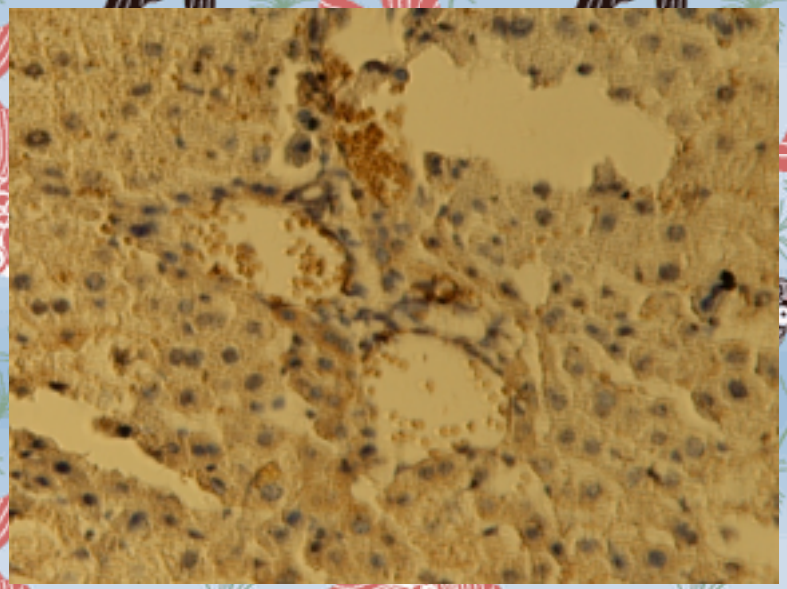

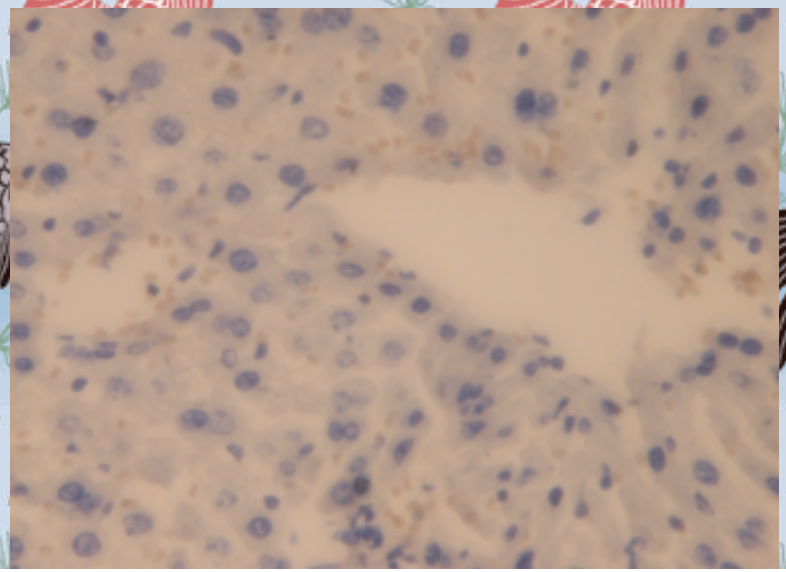

- 抗体Ｂはデスミンと同定された。
- デスミンは平滑筋と骨格筋を染め出す。
- ＮＣの意義：組織が染め出されないことで，一次抗体以外の非特異因子による影響がないことが証明され，免染Ａ，Ｂでは一次抗体により目的の構造が染め出されている。

マッソンと免染Ｂの比較

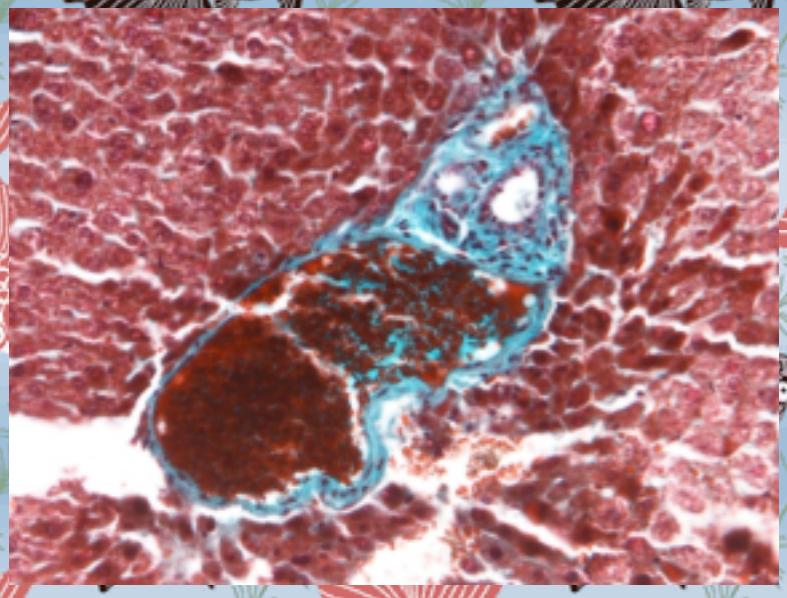

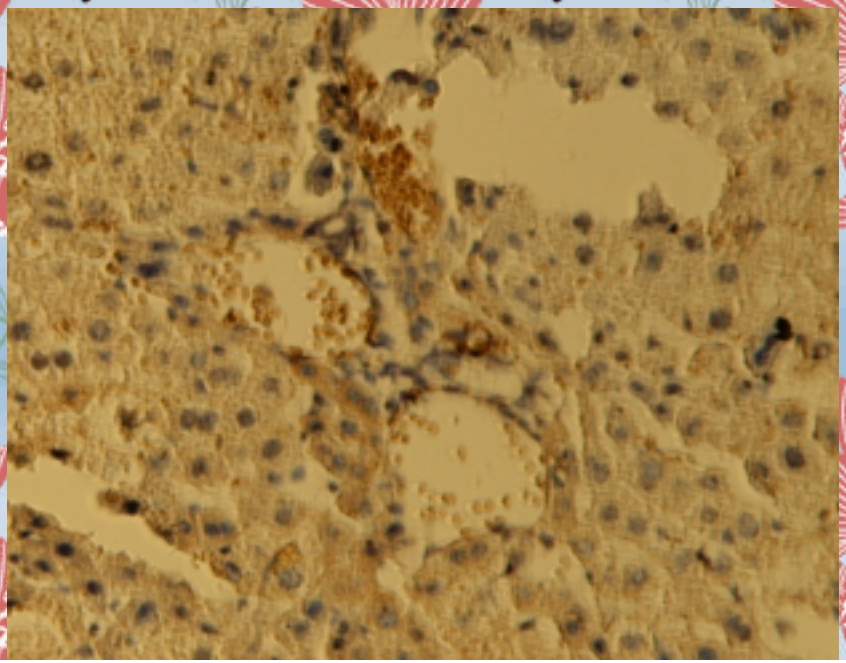

- マッソントリクローム染色では結合組織が青色に染まるが，写真に見られるのは肝三つ組みであり，その間の小葉間結合組織が青色に染まっているのが認められる。
- また，門脈の結合組織が青く染色されているのも明確に認められる。
- 免染Ｂでは血管のみ染色されており，免染Ａのように胆管は染め出されていない。門脈は外膜の結合組織の内側に平滑筋があるのだが，胆管は筋層は発達していない。マッソントリクローム染色と比較すると，結合組織の内側の部分が染まっている。以上の二点から，抗体Ｂはデスミンと同