病理組織学実習
～肺～

６班

肺の組織所見

- 肺は横隔膜と肋間筋に囲まれた胸腔 に存在し、胸膜に包まれている。
- 右肺は上葉・中葉・下葉に、左肺は上葉・下葉に斜裂によってわかれる。
- 気管支、肺動静脈、リンパ管などは肺門から肺に出入りする。

肺の生理的機能

・ガス交換・・・・・・肺胞
・発声器・・・・・・気管
・血圧調節
(アンギオテンシン変換酵素分泌)
・・・・・・血管内皮細胞

肺は主に気道と血管から構成され、
両者は肺胞で接してガス交換を行っている。
酸素や二酸化炭素は、分圧の高い方から低い方へと移動することにより、ガス交換される。

機能血管と栄養血管

・機能血管
　血液ガス交換の為の血管

・肺動脈
　低酸素性肺血管収縮機構を備える。

・低酸素性肺血管収縮機構 (hypoxic pulmonary vasoconstriction,HPV)
　肺胞期酸素分圧が60mmHg以下では肺胞に近接する肺細小動脈が収縮する現象を意味する

機能血管と栄養血管

・栄養血管

血液ガス交換の為の血管

・肺静脈

・気管支動脈

胸部大動脈・肋間動脈から分岐、気管支壁に沿って肺に入る。気管支から呼吸細気管支に至る領域に血液を送る。

・気管支静脈

一部は奇静脈を経て右心に流入し、残りは右心室をバイパスして肺静脈に戻る。生理学的シャントを形成する。

肺の神経支配

- 遠心性線維
- 副交感性

迷走神経から肺神経叢へと至る、ムスカリン性のコリン作動性遠心性線維

気管収縮

粘液分泌

肺血管拡張

肺の神経支配

・交感性

胸内臓神経から肺神経叢へ至る。

気管の弛緩

粘液分泌の抑制

・求心性線維

主に迷走神経感覚線維

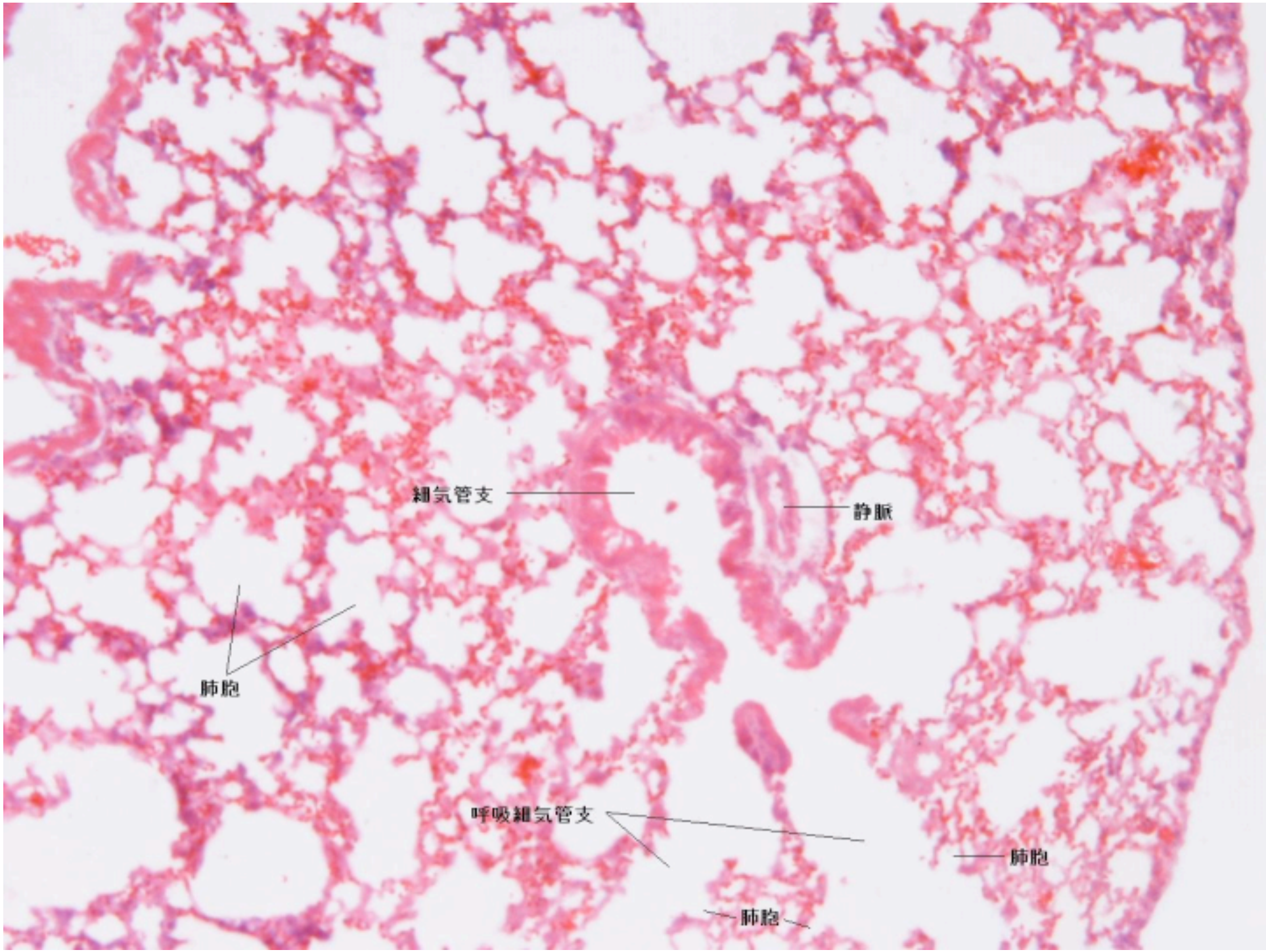
細気管支
静脈
肺胞
呼吸細気管支
肺胞
肺胞

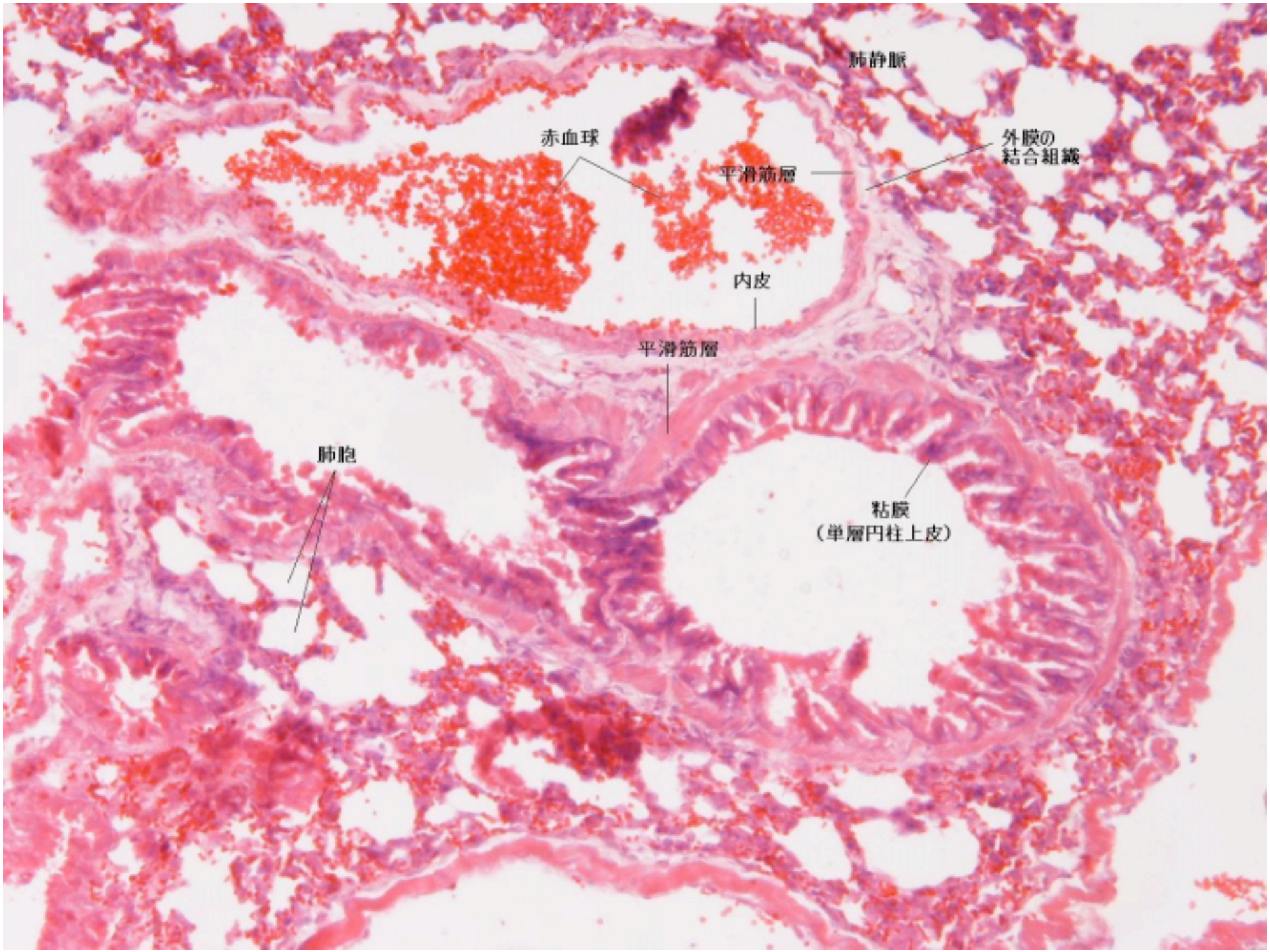
肺静脈
赤血球
外膜の
結合組織
平滑筋層
内皮
平滑筋層
肺胞
粘膜
（単層円柱上皮）

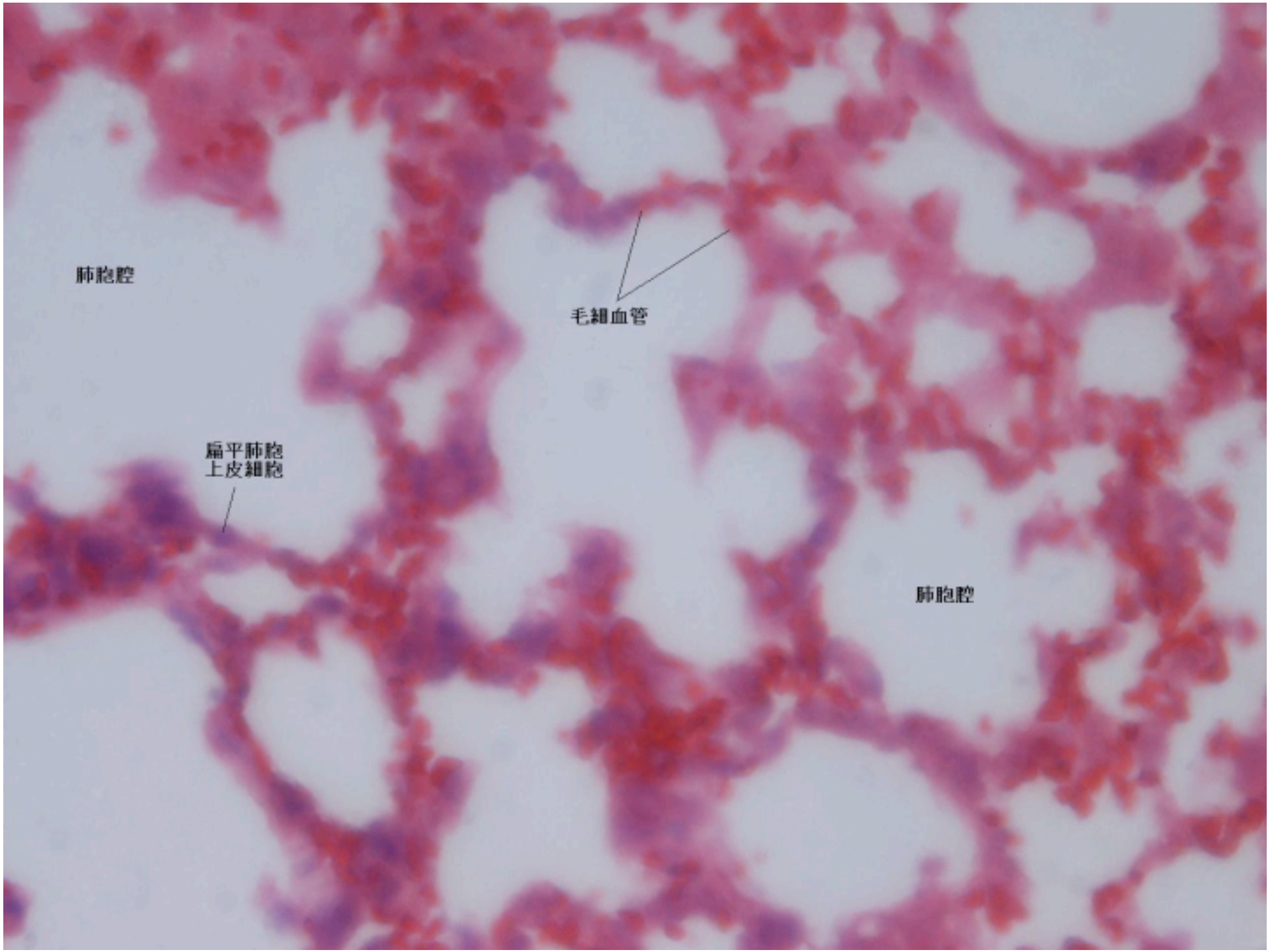
肺胞腔
毛細血管
扁平肺胞
上皮細胞
肺胞腔

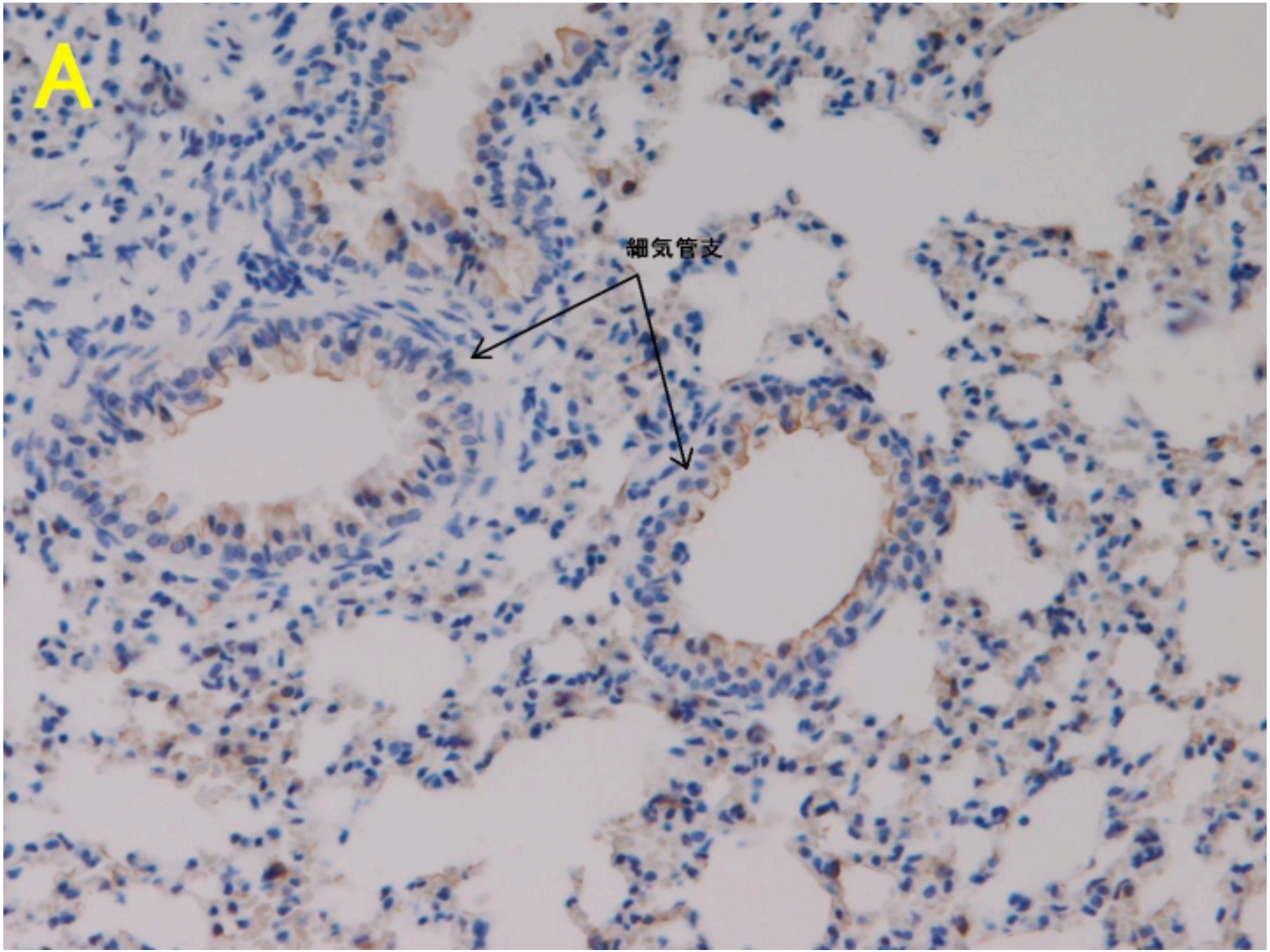
A
細気管支

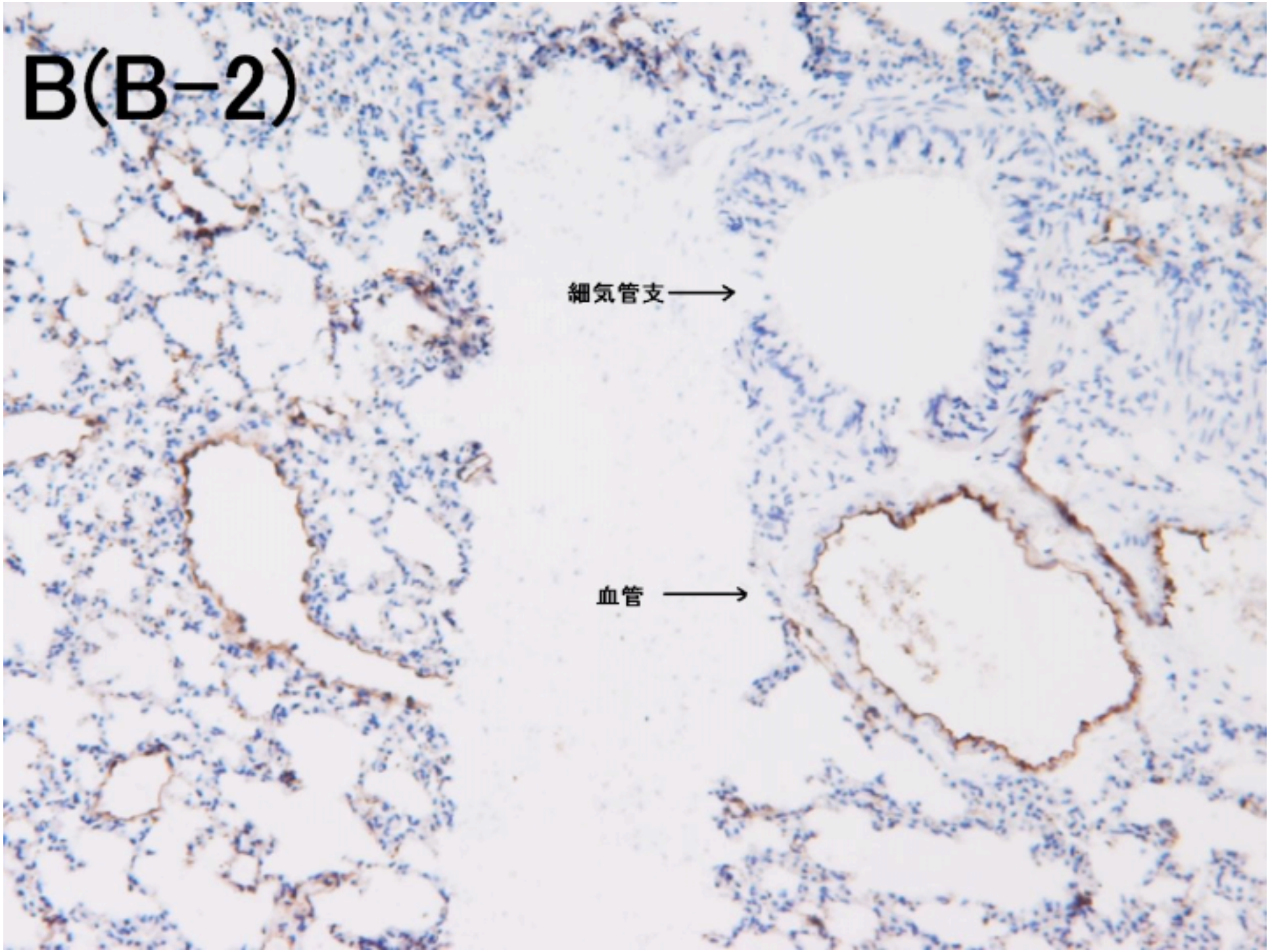
B(B−2)
細気管支
血管

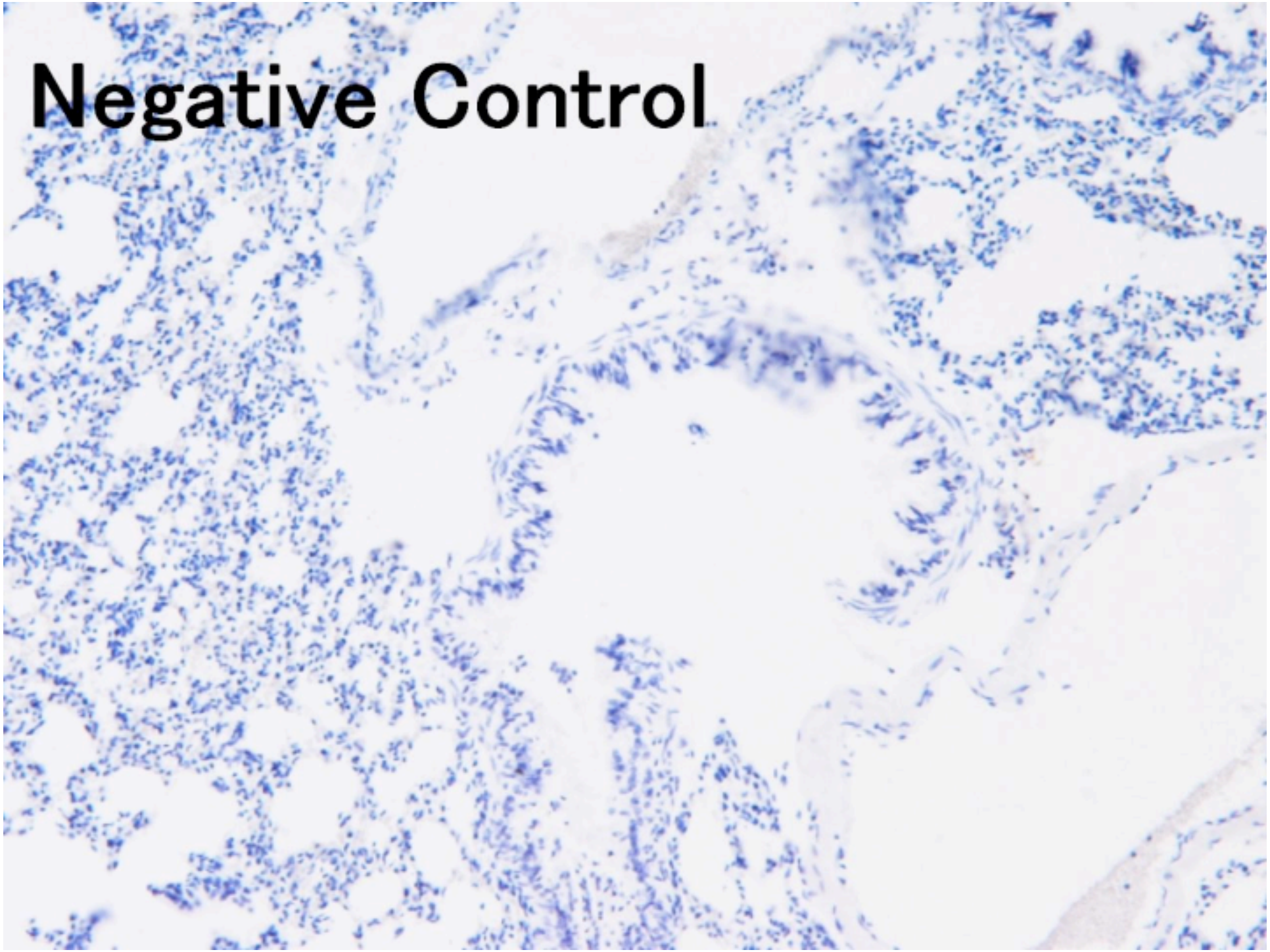
Negative Control

免疫組織化学染色の結果

- A：上皮→Keratin
- B（B-2)：血管内皮→Factor8（第Ⅷ因子）
- Negative　Control：

　本当にその抗体で染まったか、他の因子で染まっていないことを確認するため