

病理学各論：女性生殖器

京都大学医学部保健学科・検査科学専攻3回生 病理学各論講義ハンドアウト

『女性生殖器』

1. 発生と解剖

1) 発生

原始生殖細胞はおよそ胎生第3週に卵黄嚢から生殖提へ移動

女性は、精巣決定因子と考えられている Y 遺伝子上の **SRY** (性決定部位 Y : sex-determining region Y) 遺伝子の欠如により、卵巣に分化する
ミューラー管の癒合により、子宮腔管原基が形成される

2) 解剖

女性生殖器は、外陰、膣、子宮、卵管、卵巣からなる

膣、子宮は膀胱と直腸の間にある

子宮は、子宮頸部と体部に別れている

膣腔は、子宮腔、卵管腔を介して腹腔とつながっている

2. 感染症

1) 性感染症

主な性感染症には、梅毒、淋病、軟性下疳、鼠径リンパ肉芽腫症、鼠径肉芽腫、性器ヘルペス、HPV (human papilloma virus) 感染症 (尖圭コンジローマ)、伝染性軟属腫、HIV 感染、トリコモナス症、毛じらみなどがある

a. 梅毒 Syphilis

梅毒スピロヘータ (*Treponema pallidum*、グラム陰性らせん菌) の感染による
第1期 (1-3週) : 外陰、子宮頸部、肛門などに硬性下疳 (chancre)、リンパ節腫脹

第2期 (6週-6ヶ月) : 皮膚発疹や扁平コンジローマ

第3期 (4-10年) : 大動脈炎、ゴム腫

第4期 : 脊髄癆、進行性麻痺

b. 淋病 Gonorrhoea

グラム陰性双球菌である淋菌 (*Neisseria gonorrhoeae*) の感染
外陰膿瘍、子宮頸管炎や卵管炎、卵管卵巣膿瘍など
骨盤腹膜炎 (PID: pelvic inflammatory disease) と不妊症

c. 軟性下疳 Chancroid

グラム陰性通性嫌気性桿菌である軟性下疳菌 (*Haemophilus ducreyi*) の感染。

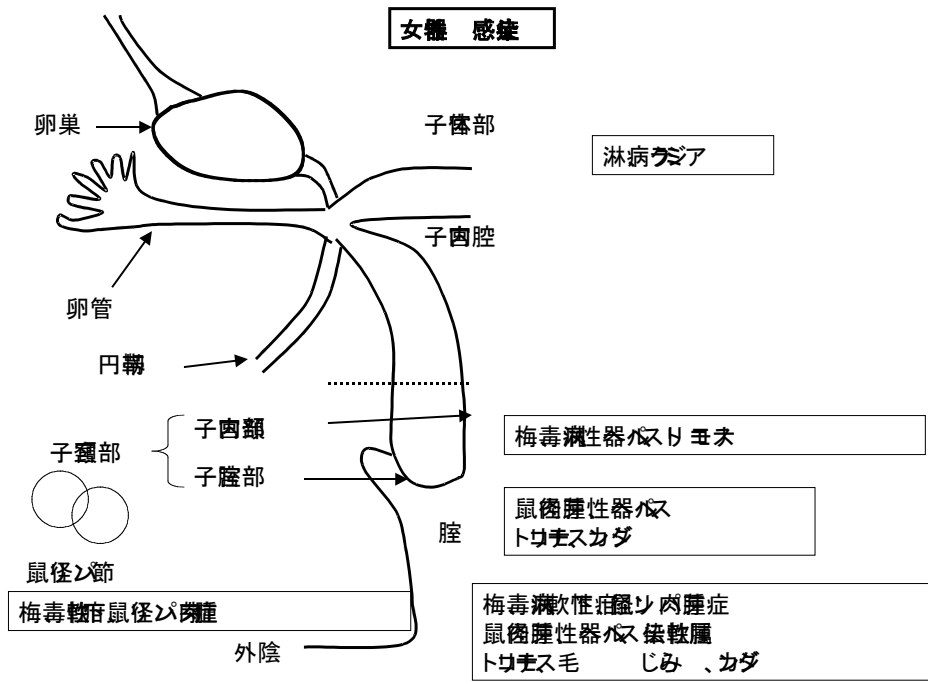
病理学各論：女性生殖器

外陰潰瘍、鼠径リンパ節腫脹

- d. 鼠径肉芽腫 Granuloma inguinale
グラム陰性桿菌である *Calymmatobacterium granulomatis* の感染
外陰、膣、子宮頸部に丘疹、潰瘍を形成
- e. 性器ヘルペス Herpesvirus infection
DNA ウイルスである単純ヘルペスウイルス 2 型の感染
外陰、膣、子宮頸部に水疱、膿疱、疼痛性の浅い潰瘍を形成
多核細胞や核内封入体の形成
- f. HPV 感染症（尖圭コンジローマ） Condyloma acuminatum
HPV 6 型の感染
外陰、会陰、肛門周囲、膣、子宮頸部に発生する乳頭状、イボ状の病変
- g. 伝染性軟属腫 Molluscum contagiosum
DNA ウイルスの伝染性軟属腫ウイルスの感染
伝染性いぼ（水いぼ）とも呼ばれ、3-6 mm の小丘疹を形成
- h. Human immunodeficiency virus (HIV) 感染
レトロウイルス科に属する RNA ウイルスである HIV の感染
CD4 陽性 T 細胞が宿主細胞
性行為により感染する
後天性免疫不全症候群(エイズ- AIDS: acquired immunodeficiency syndrome)
- i. トリコモナス症 Trichomoniasis
鞭毛虫類に属する膣トリコモナス(*Trichomonas vaginalis*)の感染
性行為により感染する
膣炎をきたす
- j. 毛じらみ *peiculosis pubis*
吸血性昆虫である毛じらみの性行為による感染
陰毛に寄生し、かゆみの原因となる

図 1

病理学各論：女性生殖器



3. 外陰

1) 非感染性外陰疾患

- a. バルトリン腺嚢胞(Bartholin gland cyst)
前庭部に開口するバルトリン腺が閉塞し嚢胞を形成

2) 良性腫瘍

- a. 尿道カルンケル(urethral caruncle)
閉経後の女性の尿道に形成されるポリープ様の組織

3) 前癌病変と悪性病変

- a. 前癌病変
VIN (vulvar intraepithelial neoplasia)
外陰扁平上皮癌の 25-80%に合併

表1 部位による前癌病変の名称と組織学的特徴

部位	外陰	膣	子宮頸部	他の名称	組織学的特徴
	VIN 1	VAIN 1	CIN 1	軽度異形成	異形成細胞 < 1/3
	VIN 2	VAIN 2	CIN 2	中等度異形成	異形成細胞 1/3 - 2/3
	VIN 3	VAIN 3	CIN 3	高度異形成	異形成細胞 > 2/3
	VIN 3	VAIN 3	CIN 3	上皮内癌	異形成細胞で全層置換

b. 悪性病変

病理学各論：女性生殖器

1)扁平上皮癌 Squamous cell carcinoma

外陰における浸潤癌の 95%は扁平上皮癌

2)パジェット病 Paget disease

表皮内に淡明な類円形の大型細胞の増生を特徴とする

3)悪性黒色腫 malignant melanoma

扁平上皮癌について頻度が高く、約 10%を占める。

4. 膣

外陰と子宮頸部の間の管腔状の組織

膣の自浄作用

1) 感染性膣疾患

カンジダ、トリコモナス、B 群連鎖球菌

2) 非感染性炎症性疾患

萎縮性膣炎（老人性膣炎）

3) 良性腫瘍

尖圭コンジローマ

4) 上皮内異型病変（VAIN: vaginal intraepithelial neoplasia）

5) 癌

明細胞腺癌、悪性黒色腫

5. 子宮頸部

子宮膣部、子宮内頸部

SCJ: squamocolumnar junction

1) 感染性疾患

一般細菌、クラミジア、淋菌など

2) 頸管ポリープ

40代から60代の多産婦に多い

3) HPV 感染と子宮頸部上皮内異型病変、浸潤癌

子宮頸癌は HPV（2 本鎖 DNA ウイルス）感染により起こる

高リスク HPV: **16, 18, 26, 31, 33, 35, 39, 45, 51, 52, 53, 56, 58, 59, 66, 68, 73, 82**

低リスク HPV: 6, 11, 40, 42, 43, 44, 54, 61, 70, 72, 81, CP6108

a. 細胞診

1927年にルーマニアの病理学者 Aureli Babés が、1928年にはアメリカの解剖学者 George N Papanicolaou が、相次いで婦人科検体における細胞診の有用性を報告した

Pap smear（パップスメア）

子宮頸癌スクリーニングの開始以来世界各国で子宮頸癌による死亡者が激減

病理学各論：女性生殖器

した

International Academy of Cytology (1957)

Cytopathologist (Dr), Cytotechnologist (CT)

日本臨床細胞学会(1962)

細胞診専門医、細胞検査士(CT)

Papanicolaou (パパニコロー染色)

Hematoxylin (ヘマトキシリン) →核染色

Orange G (オレンジG) →表層細胞染色

Eosin (エオジン) →表層細胞染色

Light green (ライトグリーン) →中層、基底細胞染色

Bismarck brown (ビスマルクブラウン) →類脂質染色

b. 子宮頸部上皮内病変

CIN1, CIN2, CIN3

CIN2-3は浸潤癌に進行する恐れがあるため、前癌病変と考えられている

c. 浸潤癌

浸潤癌の約80%は扁平上皮癌、約18%は腺癌

浸潤癌の臨床病期分類 (FIGO:国際産婦人科医連盟)

腺癌は扁平上皮癌より浸潤、リンパ節転移が比較的早期に起こるため予後不良である

6. 子宮体部

受精卵が着床し、胎児が育つ場を提供するため、ホルモンによる支配が強い
洋ナシ型で子宮内腔は逆三角形 内腔は卵管内腔に連続している

1) 子宮内膜

腺管と疎な間質からなる (機能層と基底層)

子宮内膜には性周期がある (月経期、増殖期、分泌期)

増殖期には、比較的直線的な腺管が伸びて、排卵後の分泌期には幅の広い彎曲した腺管の増生が認められる。

a. 子宮内膜炎

子宮頸部からの上行性感染

子宮留膿腫(pyometra)は閉経後に多い

b. 機能性子宮出血

器質的疾患によらないホルモン異常による出血

無排卵周期や黄体機能の異常による

c. 子宮内膜ポリープ

子宮内腔に突出する子宮内膜からなる腫瘤

d. 子宮内膜増殖症 Endometrial hyperplasia

この病変は子宮体癌と密接な関連があり、前癌病変と考えられている
4つに分類される

病理学各論：女性生殖器

単純型子宮内膜増殖症
複雑型子宮内膜増殖症
単純型子宮内膜異型増殖症
複雑型子宮内膜異型増殖症

e. 子宮内膜癌

罹患数は婦人科癌の第3位であるが、罹患数、死亡数とも増加してきている

閉経後のエストロゲン単独療法や、肥満、多胎性卵巣症候群、糖尿病、早い初潮、遅い閉経、未産で発癌リスクがあがる

I型：子宮内膜増殖症を合併、高分化類内膜腺癌の組織型、予後は比較的良い

II型：子宮内膜増殖症を合併せず 漿液性腺癌や明細胞癌の組織型

FIGOの臨床進行期は重要な予後因子であるが、組織学的異型度を併記することになっている

子宮内膜癌の遺伝子変化：I型ではPTEN遺伝子変異、マイクロサテライト不安定性、II型ではp53遺伝子変異が多い。

2) 間葉系腫瘍

a. 平滑筋腫

最も高頻度に見られる良性の子宮体部間葉系腫瘍

30歳以降の女性の20-30%に存在する ホルモン依存性

症状は下腹部痛、下腹部膨満感、不正性器出血が多く、不妊、流産、難産の原因にもなる

b. 平滑筋肉腫

子宮悪性腫瘍の約1%だが、子宮に発生する肉腫の1/3に相当する
血行性転移が多く、予後は不良

3) 癌肉腫

悪性ミューラー管混合腫瘍とも呼ばれ、子宮に発生する癌の約5%弱に見られる
子宮内膜癌と似て肥満、エストロゲン製剤の使用、未産婦に多くみられる
遺伝子解析によると、癌成分も肉腫成分も同一クローンに属することから癌の予後不良な亜型であると考えられている

4) 腺筋症

閉経前や閉経前後に見られる良性の疾患

異常出血や月経困難症を伴う

組織学的には、筋層内に内膜腺管が間質を伴い、散在性に存在する

5) 子宮内膜症

子宮内膜が子宮外に存在する疾患

卵巣、子宮周囲の靭帯、ダグラス窩、子宮周囲の腹膜、腸管、皮膚

先進国の上流階級婦人、特に高齢になるまで妊娠出産しない女性に多い
月経困難症、下腹部痛、背部痛、不正出血、不妊などをきたす

病理学各論：女性生殖器

7. 卵管

子宮と卵巣の間に存在する管腔状の組織
漿膜、筋層、内膜が存在する

1) 卵管炎

急性卵管炎は、子宮頸部から上行性に感染が波及することが多い
起因菌はクラミジアが一般的
炎症が広がると骨盤腹膜炎をきたす

2) 子宮外妊娠

子宮外妊娠は、未分化胚芽細胞が子宮内膜外に着床し成長する
95%以上が卵管妊娠

8. 卵巣

子宮の左右、広間膜の後ろにある平べったい長円形の臓器
卵巣の表面には、特殊な中皮である表層細胞が、実質には皮質と髄質がある
皮質には卵胞と間質がある

1) 嚢胞

封入嚢胞：卵巣表層細胞が実質に陥入して形成
卵胞嚢胞：嚢胞壁には顆粒膜細胞と莢膜細胞の増生が認められる
黄体嚢胞：黄体化した顆粒膜細胞と莢膜細胞に囲まれた嚢胞
チョコレート嚢胞：子宮内膜症による嚢胞

2) 卵巣腫瘍

- (1) 上皮性卵巣腫瘍 65-70%
- (2) 性索間質性腫瘍 5-10%
- (3) 胚細胞性卵巣腫瘍 15-20%
- (4) その他、転移性など

卵巣癌は、欧米に比べると日本では少ないが、近年増加している
女性の癌死亡数の第10位：2005年には4400人余

- (1) 上皮性卵巣腫瘍：それぞれに良性、中間悪性、悪性がある
 - a. 漿液性腫瘍
卵巣腫瘍の約 1/4 組織学的には立方状細胞の乳頭状増生
 - b. 粘液性腫瘍
卵巣腫瘍の約 1/4 粘液を貯留する多嚢胞性腫瘍
 - c. 類内膜腫瘍
卵巣癌の 10-25% 出血を伴うことが多い
 - d. 明細胞腫瘍
淡明な細胞質を有する腫瘍細胞の嚢胞腺管状の増生
ホブネイル配列 予後不良
 - e. 移行上皮 (ブレンナー)腫瘍
卵巣上皮性腫瘍の約 3% ほとんどは良性のブレンナー腫瘍

- (2) 性索間質性腫瘍

病理学各論：女性生殖器

- a. 顆粒膜細胞腫
50 – 55 歳に発生のピークがあるエストロゲン産生腫瘍
閉経後性器出血が最も一般的な症状
悪性の腫瘍
- b. 莢膜細胞腫
30 歳以降に起こる良性の腫瘍
エストロゲン産生性、10%ほどがアンドロゲン産生性
- c. セルトリ・ライディク細胞腫
全卵巣腫瘍の 0.5%以下
約 1/3 に男性化徴候：無月経、乳房の萎縮、多毛、禿頭、低い声、クリトリスの増大

(3) 胚細胞性卵巣腫瘍

卵巣腫瘍の約 20%が胚細胞腫瘍で、このうち約 95%が良性の嚢胞性奇形腫である

- a. 未分化胚細胞腫瘍
原始卵胞から起こるとされる悪性腫瘍
若年に多く、ほとんどは 20 歳以下
放射線、化学療法に感受性が高い
- b. 卵黄嚢腫瘍
30 歳以下の若年に多く、予後不良
- c. 胎児性癌
若年者に多く、予後不良
- d. 未熟奇形腫
若年者に発生する悪性腫瘍
外胚葉、中胚葉、内胚葉由来の成熟、未熟な組織が認められる
- e. 成熟嚢胞奇形腫
皮様嚢腫とも呼ばれる
全卵巣腫瘍の 20%を占め、良性
充実性の部分を有する嚢胞を形成
3 胚葉に由来する成熟組織を認める
- f. クルッケンベルグ腫瘍
印環細胞癌の転移による腫瘍 胃癌原発が多い

9. 絨毛性疾患

1) 胞状奇胎

父型の染色体がその発生に関与し、2 倍体の全胞状奇胎と 3 倍体の部分胞状奇胎がある 一部は絨毛癌に移行することが知られている

2) 絨毛癌

妊娠関連の栄養膜細胞から起こる悪性度の強い上皮性腫瘍 β -hCG 値上昇